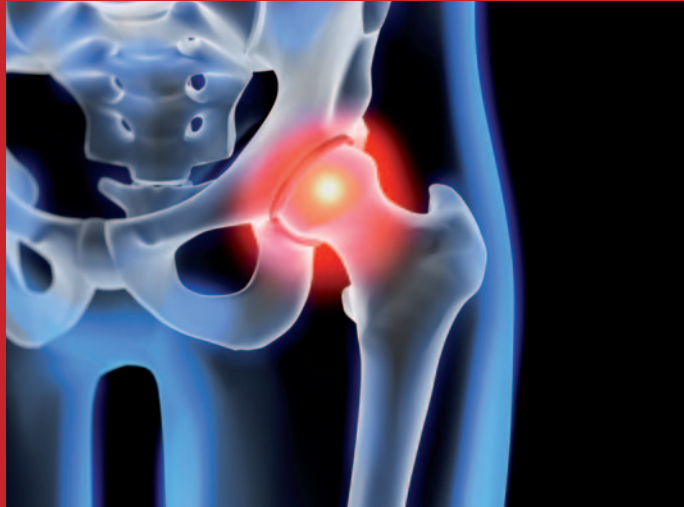



## Der minimalinvasive Hüftgelenkersatz

- schonend
- schmerzarm
- schnell mobil

Privat-Dozent Dr. med. Jonas Gehr  
Facharzt für Orthopädie, Chirurgie  
und spezielle Unfallchirurgie





## Inhaltsverzeichnis

<b>Einleitung</b> .....	<b>3</b>
<b>Anatomisches Vorwort zum Hüftgelenk</b> .....	<b>4</b>
<b>Was ist Hüftarthrose?</b> .....	<b>5</b>
Welche Diagnostik/Untersuchung ist sinnvoll? .....	5
Welche Therapieoptionen gibt es bei der fortgeschrittenen Hüftarthrose? .....	6
<b>Die minimalinvasive Hüftendoprothese</b> .....	<b>7</b>
Zugang zur Hüfte (OCM) .....	7
Anforderungen an die eingesetzten Materialien .....	8
Was bringt die Navigation? .....	9
<b>Fallbeispiele</b> .....	<b>11-13</b>
<b>Was dürfen Sie von der Operation erwarten?</b> .....	<b>14</b>
<b>Rehabilitation – ambulant oder stationär?</b> .....	<b>15</b>
Seltene Komplikationen .....	16
Fazit .....	16

## Einleitung

Der Schwerpunkt unserer Therapie liegt neben den gelenkerhaltenden Operationen insbesondere in der prothetischen Versorgung großer Gelenke (Hüft, Knie und Schulter). Gerade im Bereich der Hüftendoprothetik hat sich in den letzten Jahren vieles verändert. Hier geht klar der Trend hin zum minimalinvasiven Operieren. Das heißt möglichst kleine Zugänge und gewebeschonendes Einsetzen von entsprechend dafür konzipierten Implantaten. Gerade die vorderen und vorderen-seitlichen Zugänge stehen hier im Rampenlicht, während die streng seitlichen und hinteren Zugänge immer weniger Anwendung finden, da bei letzteren Muskelansätze abgelöst oder gar komplett durchtrennt werden. Diese Zugänge zeigten in der Vergangenheit Probleme bei der Nachbehandlung.

Wir wenden das Verfahren nach Watson-Jones an, einen vorderen-seitlichen Zugang mit einer Schnittführung im Hosentaschenformat (6-10 cm) wobei wir dabei die physiologische Lücke zwischen dem Musculus gluteus medius und dem Musculus tensor fasciae latae nutzen. Hierbei wird kein Muskel verletzt. Unter Verwendung hochspezialisierter Instrumentarien sowie spezieller Lagerungstechniken wird die Prothese eingesetzt. Die minimalinvasive Technik ist ein hochspezifisches Verfahren, dessen Einsetzbarkeit individuell zwischen dem Operateur und dem jeweiligen Patienten besprochen werden muss. Dennoch gibt es bei korrekter Anwendung nur wenige Patienten die nicht in dieser Weise versorgt werden können.

Seit 2007 kommt bei uns die minimalinvasive Technik bei ca. 150 Prothesen pro Jahr zur Anwendung und seit 1999 wird die Navigation zur Unterstützung bei der Hüftprothetik routinemäßig eingesetzt.

In ausgewählten Fällen (z. B. schwere Rheumaarthritis oder Hüftkopfnekrose) kann auch eine simultane Implantation beider Hüften in einer Operation sinnvoll sein.

### Diese Broschüre soll

- eine Ergänzung zur ersten Konsultation in der Sprechstunde sein,
- Antworten geben auf die häufigsten gestellten Fragen im Zusammenhang mit dem minimalinvasiven Hüftgelenkersatz,
- eine kurze Zusammenfassung über die Technik und den Ablauf des Hüftersatzes geben,
- ein kleiner schriftlicher Begleiter für den operativen Verlauf in unserem Zentrum für Orthopädie, Neuro- und Unfallchirurgie sein.

Die Implantation einer Hüftprothese ist ein standardisiertes Verfahren und die Komplikationsrate sollte in der Summe 1 % nicht überschreiten.

Es erfordert eine konsequente Vorbereitung und Nachbehandlung, um ein optimales Resultat zu erzielen. Auch hier sehen wir in unserer Aufklärungsschrift eine weitere Unterstützung.



## Anatomisches Vorwort zum Hüftgelenk

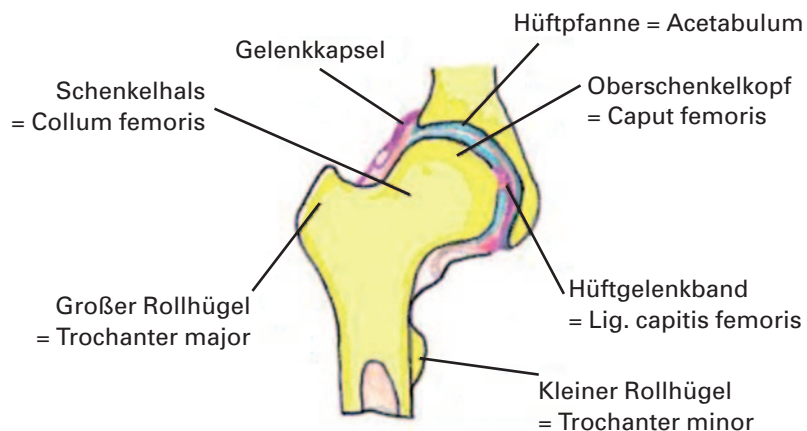
Im Gegensatz zum Schultergelenk, welches im wesentlichen eine Muskelführung aufweist und dem Kniegelenk, welches durch den straffen Bandapparat stabilisiert wird, ist das Hüftgelenk auf eine exakte Knochenführung angewiesen. Das Kugelgelenk überträgt die gesamte Last vom Bein über das Becken auf den Rumpf und ist somit hohen Beanspruchungen auf geringstem Raum ausgesetzt. Stimmen die artikulierenden Flächen der Pfanne des Beckens und des Hüftkopfs nicht genau überein, so entstehen nicht selten Zerstörungen der Gelenkpartner. Gerade die Position der beiden Gelenkpartner zueinander muss bei der Implantation einer Hüftprothese genauestens beachtet werden.

Es gibt 2 wichtige Winkel die insbesondere bei der Implantation der Pfanne (Pfanneneingangsebene) beachtet werden müssen.

- a) Pfannenneigungswinkel ca. 42° (Kippung zur Horizontalen)
- b) Antetorsionswinkel ca. 10-15° (Blick in die Pfanne von vorne hinein)

Stimmen die Winkel nach der Operation, dann reduziert sich damit die Luxationsneigung gegen Null und der Abrieb der Prothesenpartner kann auf ein Minimum reduziert werden. Damit lässt sich unter anderem auch die Lebensdauer einer Prothese verlängern. Hier kann die Navigation einen Beitrag leisten, die Präzision des Eingriffes zu verbessern.

Abb 1. Anatomische Skizze eines Hüftgelenkes



## Was ist Hüftarthrose?

Die Hüftarthrose, oder auch Coxarthrose genannt, ist das Endstadium einer Verschleißsituation am Hüftgelenk, bei welcher der ursprüngliche Knorpel eines oder beider Gelenkpartner irreversibel zerstört wurde.

Die Arthrose des Hüftgelenkes unterscheidet in 80 % eine primäre Form ohne erkennbare Ursache, in den restlichen 20 % findet man

- angeborene Entwicklungsstörungen (Dysplasien)
- Gelenkerkrankungen im Wachstumsalter (z. B. Morbus Perthes)
- altersunabhängige Gelenkerkrankungen
- Stoffwechselerkrankungen (z. B. Gicht)
- Überlastungsschäden
- Unfallfolgen

Die Ursachen für die Arthrosentwicklung sind

- Bauform – „biomechanische Qualität“
- genetische Faktoren – „Materialqualität“
- Lebensstil – „Materialbelastung“

Als wesentliche Beschwerden werden angegeben

- Abspreizen und Heranführen eingeschränkt
- späte Einschränkung der Beugung
- Anlauf- und Belastungsschmerzen
- Verlauf in Wellen mit zeitweise Besserung
- Einschränkung der Gehstrecke
- Einschränkung der allgemeinen Aktivitäten
- schließlich hinkendes Gangbild (Gehen mit Stock)

Welche Diagnostik/Untersuchung ist sinnvoll?

Während die Vorgeschichte über die Dauer der Beeinträchtigung und die Beschwerden über die Art der Arthrose Entwicklung informieren, sind noch folgende Untersuchungen zu empfehlen.

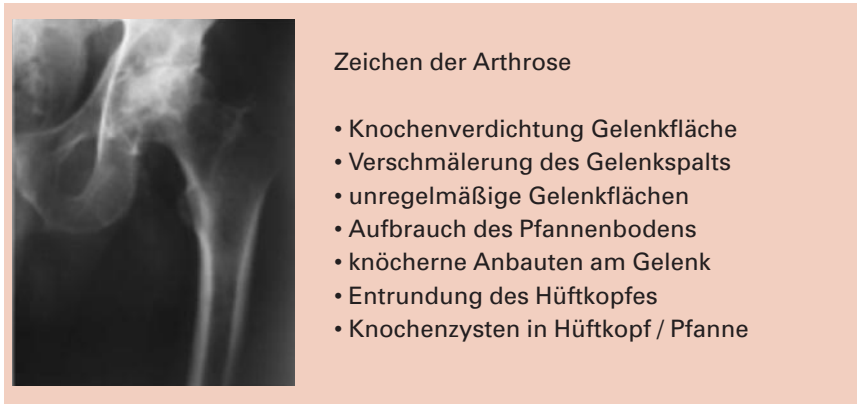- Röntgenbild (tiefes Becken ap. und Hüfte axial)
- Spezielle Röntgenaufnahme für die Planung einer Prothese (wird bei uns unmittelbar vor der Operation angefertigt, somit lässt sich die notwendige



Prothesengröße zuvor bestimmen und die exakte Stellung der Prothesenpartner zueinander simulieren; Offset, Beinlänge...)

- Blutuntersuchung (kann Hinweise auf ein entzündliches Geschehen liefern)

Weitere Untersuchungen wie z. B. ein Kernspintomografie sind nur in Einzelfällen sinnvoll. Zum Beispiel bei einer vorliegenden Hüftkopfnekrose.



Zeichen der Arthrose

- Knochenverdichtung Gelenkfläche
- Verschmälerung des Gelenkspalts
- unregelmäßige Gelenkflächen
- Aufbrauch des Pfannenbodens
- knöcherne Anbauten am Gelenk
- Entrundung des Hüftkopfes
- Knochenzysten in Hüftkopf / Pfanne

Abb 2. Röntgenbild a.p. einer schweren Hüftarthrose

### Welche Therapieoptionen gibt es bei der fortgeschrittenen Hüftarthrose?

Ist eine Arthrose erst einmal eingetreten, ist sie nach heutigem Kenntnisstand nicht heilbar. Verfahren der Knorpeltransplantation, wie sie vor allem am Kniegelenk Verwendung finden, sind an der Hüfte bislang nicht erfolgversprechend. Injektionen wie z. B. Hyaluronsäure oder Kortikoide verringern die Beschwerden nur kurzfristig und können den zerstörten Knorpel nicht wiederherstellen. Eine Medikamenten-Behandlung der Arthrose lindert somit nur die Beschwerden.

Eine erfolgreiche Behandlung einer Hüftgelenks-Arthrose ohne Operation ist nach derzeitigem Wissensstand nicht möglich.

Der Patient, seine Beschwerden und sein Leidensdruck bestimmen über die Notwendigkeit der Operation. Das Röntgenbild alleine ist nicht entscheidend. Eine lange bestehende Arthrose kann zur Kapselschrumpfung, Muskelminderung und Zerstörung des Prothesenlagers führen.

Das Einsetzen eines künstlichen Gelenkes sollte zur Schmerzfreiheit, Wiederherstellung der Gelenkbeweglichkeit und Verbesserung der Lebensqualität führen.

Für den Gelenkersatz stehen neben Kappenprothesen (enges Indikationsspektrum), Schenkelhalsprothesen, Kurzschaftprothesen und diaphysäre Schaftprothesen zur Verfügung. Gewöhnlich wird die Prothese in einer zementfreien Form eingesetzt. Es kommen dabei je nach Klinik und Operateur unterschiedliche Implantate zur Anwendung. Entweder werden Standardzugänge und/oder minimalinvasive Techniken eingesetzt. Die Navigation wird ebenfalls je nach Operateur und Klinik verwendet.

## Die minimalinvasive Hüftendoprothese

### Zugang zur Hüfte (OCM)

Natürliche Muskellücken zum Hüftgelenk gibt es nur von vorn. Von der Seite oder von hinten müssen Muskeln immer durchtrennt oder abgelöst werden. Wir verwenden den bewährten und klassischen vorderen Zugang nach Watson-Jones in seiner minimalisierten Form. Bei diesem weichteilschonenden Zugang werden lediglich zwei Hüftmuskeln zur Seite geschoben und keine Weichteile und Muskeln durchtrennt. Dieses Muskelintervall zwischen Musculus tensor fasciae latae und Musculus gluteus medius ist eine natürliche Loge, die bei allen Patienten, ganz gleich wie schwer sie sind, gut zugänglich ist.

Operiert wird immer von vorne. Nur aus dieser Position heraus lässt sich das gewählte Muskelintervall als natürliches Portal nutzen. Die Weichteile werden so am besten geschont und eine schnellere Rehabilitation ist möglich.

Außerdem springt das künstliche Hüftgelenk beim vorderen Zugang seltener als beim seitlichen oder hinteren Zugang heraus. Beim intakten seitlichen und hinteren Weichteil- und Muskelmantel sind die Folgen nicht so gravierend. Der vordere Zugang hat auch Einfluss auf die Qualität des Knochenlagers der Endoprothese, was möglicherweise zu längeren Standzeiten des Implantats führt. Der Patient liegt rücklings auf dem Operationstisch. Das nicht zu operierende Bein wird angehoben gelagert, das zu operierende Bein unterkreuzt und dabei werden beide Beine um ca. 30° abgesenkt. Auf diese Weise lässt sich der Schaft exakt in den Oberschenkel einbringen.



Der Weg zwischen den beiden Hüftmuskeln erfüllt alle Bedingungen an einen optimalen Zugang:

- Er ist übersichtlich
- Er ist sicher
- Er ist Routine tauglich
- Er ist erweiterbar, falls nötig
- Er kostet keine zusätzliche Zeit

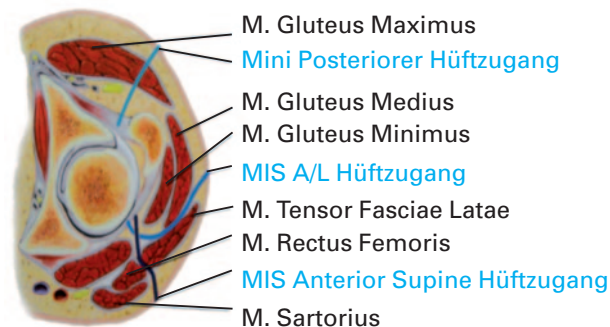


Abb. 3 Verschiedene Varianten der minimalinvasiven Zugänge. MIS A/L der von uns bevorzugte Zugang.

### Anforderungen an die eingesetzten Materialien

Die Werkstoffe müssen eine gute biologische Verträglichkeit, eine hohe tragende Stabilität und eine hohe Gleitfähigkeit der Gleitpaarung aufweisen. Weiterhin sollte eine minimale Reibung sowie ein minimaler Abrieb der Gleitpaarung vorliegen.

Unsere Produkte werden von der Firma Smith and Nephew produziert und sind bereits Jahrzehnte im Einsatz und erprobt.

Als Schaft verwenden wir einen extra für die minimalinvasive Technik veränderten Schaft mit abgeschrägtem Kragen, um den Rollhügel nicht zu verletzen. Der Schaft besteht aus Titan und trägt eine Spezialbeschichtung aus Hydroxylapatit welches ein besseres Einwachsen (Integration) unterstützen soll. Der Schaft wird pressfit und zementfrei eingesetzt.

Abb. 4 MIA HA Schaft nach Zweimüller



Als Pfanne verwenden wir eine Titan-Schraubpfanne (bikonisch gefräst). Sie liefert einen sicheren Halt und hat sich insbesondere bei osteoporotischer Knochen substanz bewährt. Sie wird zementfrei und navigationsgestützt eingesetzt.

Das Inlay in der Pfanne ist hochvernetzt (HXPE) und speziell gehärtet aus Polyäthylen (Kunststoff). Der Kopf ist wahlweise aus Keramik oder aus Oxinium erhältlich. Letzteres Material zeichnet sich insbesondere durch sein geringeres Abriebverhalten gegenüber dem gepaarten Kunststoff aus.



Abb.5 Schraubpfanne und Polyäthyleninlay mit Keramikköpfen; rechts Hüftkopf aus Oxinium

### Was bringt die Navigation?

Die Navigation ist ein Hilfsmittel, das die Präzision der Implantation der Pfanne und des Schaftes bis auf 0,5° verbessert. Es handelt sich nicht um einen Roboter!



Sie wird nur zur Berechnung der Prothesenpositionen eingesetzt, zum Datentransfer wird hierbei die Infrarottechnik genutzt. Bei geschulter Anwendung gibt es keinen Zeitverlust.

Die Vorteile

- exakte Festlegung der Beckeneingangsebene
- Neigungswinkel der natürlichen Pfanne exakt bestimmbar
- Tiefe der natürlichen Pfanne exakt bestimmbar
- Neigungswinkel und Tiefe für die künstliche Pfanne identisch zur natürlichen Pfanne wählbar
- Korrektur der Pfannen-Positionierung jederzeit durch den Operateur möglich
- Pfannenlager wird sehr exakt gefräst
- Beinlänge exakt bestimmbar




Abb. 6 Links Mobiles portables Navigationsgerät (Galileo); rechts typische Bildschirmanzeige der Navigation, Maße werden in Millimeter und Winkel werden gradgenau angezeigt.

Fallbeispiele

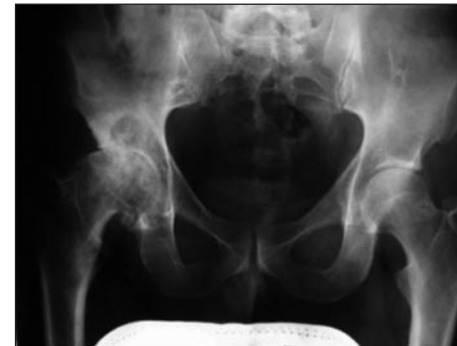

Abb. 7a Röntgenbild einer Coxarthrose rechts

- Radiologische Kriterien der schweren Hüftarthrose
- Gelenkspalt aufgebraucht
  - Hüftkopf entrundet
  - ausgeprägte Knochenzysten an Hüftkopf und in der Hüftpfanne

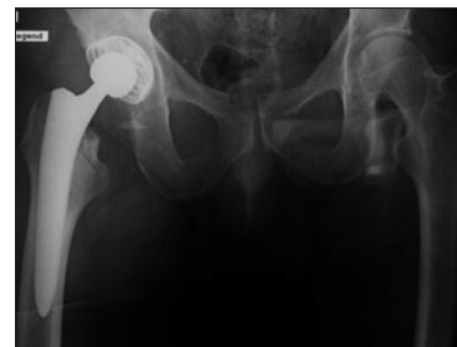

Abb. 7b postoperatives Röntgenbild

Minimalinvasiv eingesetzte Hüftprothese in navigierter Technik. Die Pfanne sitzt in anatomischer Position unter Beachtung der Tiefe (von Knochen komplett bedeckt), der Inklination 42° und Anteversion 15°. Der Schaft schließt bündig mit dem Knochen ab. Die Beinlänge ist ausgeglichen.

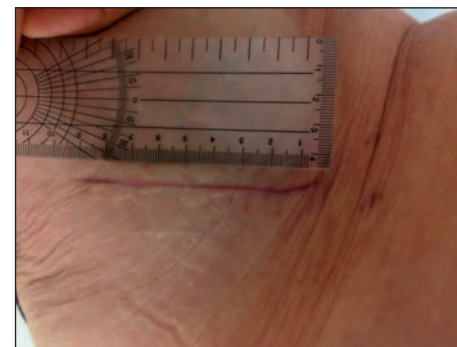
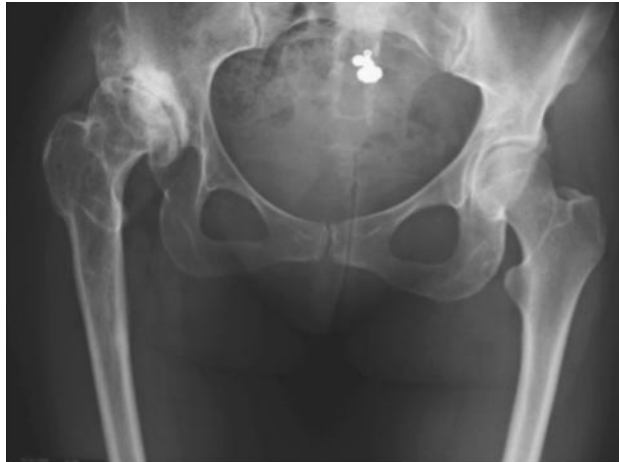

Abb. 7c antero-lateraler MIA-Zugang zur Hüfte

Reizlose, 9 cm lange Narbe 3 Wochen nach der Operation.



- rechte Hüfte sitzt zu weit oben im Vergleich zur Gegenseite
- Gelenk zerstört
- Beinlänge 2 cm rechts verkürzt

Abb. 8a Röntgenbild einer angeborenen Dysplasiehüfte rechts

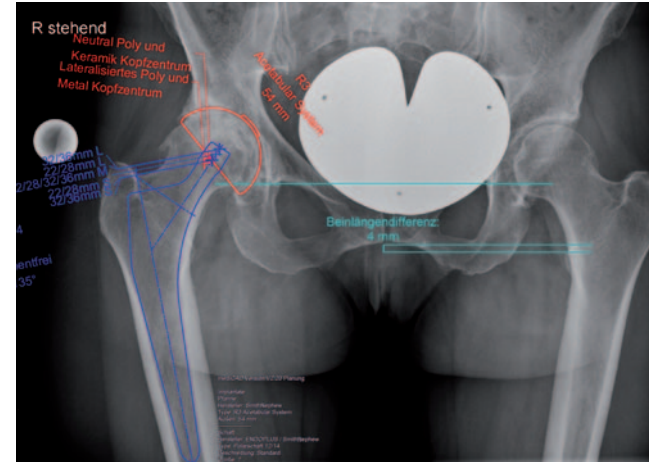


Abb. 9a Coxarthrose mit Computerplanung vor OP der rechten Hüfte

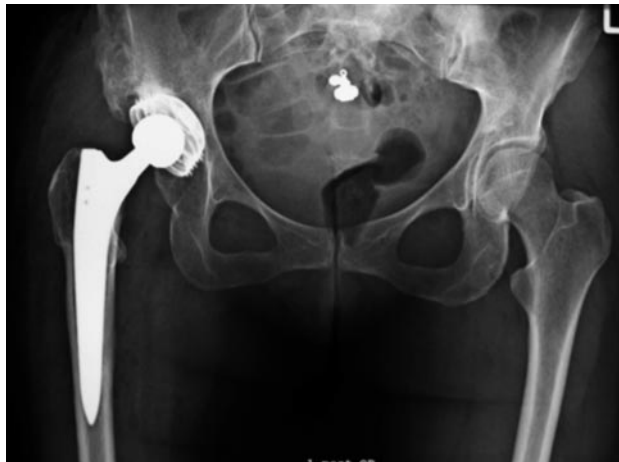

Abb. 8b postoperatives Röntgenbild

- Minimalinvasive Hüftprothese unter Navigationskontrolle eingesetzt.
- neues Hüftzentrum durch Vertiefung und Winkelanpassung der Pfanne
- anatomisch sitzender, mit dem Knochen abschließender, Schaft.
- Beinlänge wieder verlängert und ausgeglichen

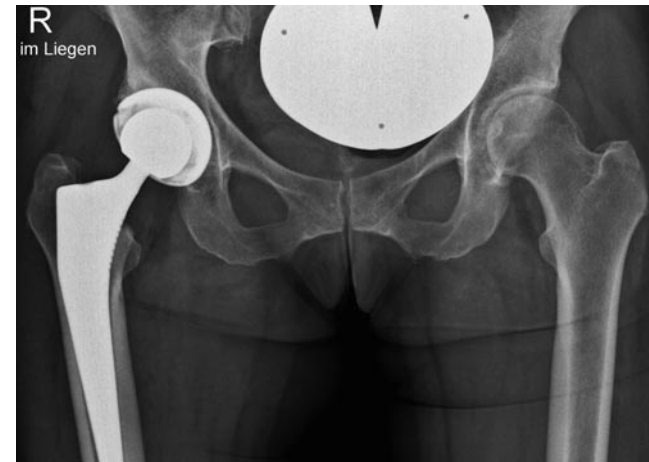

Abb. 9b Röntgenbild nach Implantation einer zementfreien minimal-invasiven Pressfit-Prothese



## Was dürfen Sie von der Operation erwarten?

Die vor der Operation im Vordergrund stehenden Schmerzen werden mit höchster Wahrscheinlichkeit auf einen Bruchteil reduziert oder verschwinden zumeist vollständig. Eine sehr schlechte Beweglichkeit des Hüftgelenkes ist etwas schwieriger zu beeinflussen. Sie kann jedoch meist wohl dosiert nach der Operation mit unterstützender Physiotherapie verbessert werden. Der Bewegungsumfang ist in der Regel nach der Operation wesentlich größer. Die Rechtwinkelstellung im Hüftgelenk (90° Flexion), wie sie für ein bequemes Sitzen notwendig ist, wird meist problemlos in wenigen Tagen erreicht. Auch die Gehfähigkeit unter Vollbelastung ist nach 10-12 Tagen möglich, wobei die Gehstützen in vielen Fällen nur 2-4 Wochen verwendet werden. Ganz allgemein dürfen Sie eine wesentlich verbesserte Arbeits- und Sportfähigkeit nach entsprechendem Nachbehandlungsprogramm und Aufbautraining binnen 3-9 Monaten erwarten. Das Führen eines PKWs ist in der Regel nach 4-6 Wochen möglich.

### Frühmobilisation

Schon am ersten Tag nach der Operation werden wir Ihnen helfen, das Bett erstmals zu verlassen. Diese Frühmobilisation ist wichtig, weil Sie das Risiko verschiedener Komplikationen senkt. Insbesondere werden die Lungen besser belüftet und die Gefahr von Thrombosen und Embolien reduziert. Die regelmäßige Gymnastik, die Kompressionsstrümpfe sowie die Blutverdünnung dienen dem gleichen Zweck. Selbstverständlich werden Sie bei der Erstmobilisation, jedoch auch bei den anschließenden täglichen Gehübungen mit Stöcken, durch einen hierfür speziell ausgebildeten Physiotherapeuten begleitet.

Die Physiotherapeutin bzw. der Physiotherapeut ist für Sie eine wichtige Bezugsperson. Er/sie vermittelt Ihnen schon vor der Operation wichtige Verhaltensregeln sowie Übungen und, wie bereits erwähnt, ist die Physiotherapie auch bei der Erstmobilisation immer anwesend. Für das gute Gelingen der Operation ist die Kräftigung Ihrer Gesäß- und Oberschenkelmuskulatur entscheidend. Im Rahmen der tolerierbaren Schmerzen wird der Physiotherapeut bereits am ersten Tag nach der Operation mit Ihnen das Kunstgelenk bewegen. In den nächsten Tagen nimmt die Gehschulung mehr Platz ein und der Physiotherapeut wird auch auf Ihre korrekte Haltung achten.

Bei Eingriffen in MIS Technik darf im Gegensatz zu konventionellen Techniken etwas höher belastet werden. Nach anfänglichem Dreipunktgang (dient insbe-

sondere der Weichteilschonung) kann dann im Regelfall bereits zur Entlassung in die Reha (nach 8-10 Tagen) ein Vierpunktgang durchgeführt werden.

### Arbeitsfähigkeit

Ein beruflicher Wiedereinstieg nach der Operation ist abhängig von Ihrer beruflichen Tätigkeit. Bei vorwiegender Bürotätigkeit kann eine Arbeitsaufnahme durchaus nach 3-5 Wochen empfohlen werden. Bei beruflichen Tätigkeiten mit körperlichen Belastungen (Bauarbeiten, Außendienst, längeres Autofahren etc.) empfehlen wir Ihnen die Arbeitsaufnahme frühestens nach 7-9 Wochen. Ihr Arzt wird mit Ihnen die Arbeitsfähigkeit entsprechend Ihrer individuellen Fortschritte und Ihrem Beruf besprechen und festlegen. In seltenen Fällen kann nach einem Kunstgelenkersatz auch ein Berufswechsel erforderlich werden. Generell gilt, dass Sie im Beruf extreme körperliche Belastungen, wie das Tragen und Heben von schwersten Lasten, vermeiden sollten.

## Rehabilitation – ambulant oder stationär?

### Rehabilitation

Ihr Klinikaufenthalt beträgt in der Regel etwa 8-10 Tage. Falls Sie jung und gesund sind, kann sich dieser Aufenthalt noch verkürzen.

Eine stationäre Anschluss-Heilbehandlung empfiehlt sich bei älteren, kranken oder alleinstehenden Patienten aufgrund ihrer eingeschränkten Selbstständigkeit. In diesem Falle kann ein 2-3-wöchiger Rehabilitationsaufenthalt sinnvoll sein. Eine unkomplizierte Hüftoperation in minimalinvasiver Technik rechtfertigt bei einem gesunden Patienten selten eine Rehabilitationsbehandlung. Viel wichtiger ist hier die tägliche Beanspruchung des Gelenkes in Ihrer natürlichen Umgebung, evtl. unterstützt durch ein ambulantes Physiotherapieprogramm.

### Ambulante Physiotherapie

Eine Physiotherapie sollte mindestens während sechs Wochen 3-4 x wöchentlich ambulant, ggf. auch noch länger durchgeführt werden.

Die zusätzliche Lymphdrainage spielt dabei eine wichtige Rolle.

Nach 4 Wochen beginnen wir mit der weiteren Kräftigung der Muskulatur an technischen Geräten. Sprechen Sie darüber mit Ihrem Physiotherapeuten während des Krankenhausaufenthaltes.



## Seltene Komplikationen

In der Summe liegen alle inklusive die hier aufgeführten Komplikationen unter 1 %. Zu den wichtigsten gehören Nachblutung, Bluterguss, Thrombose, Lungenembolie, Infektion, Luxation, Weichteilverkalkung, Gefäß-/Nervenverletzung und Knochenbrüche um das Kunstgelenk.

Zur Ihrem Schutz und zur Vermeidung möglicher Komplikationen erhalten Sie um die Operation eine Breitband-Antibiose, die in speziellen Fällen auf mögliche Allergien abgestimmt wird. Als Thrombose-Prophylaxe setzten wir neben den klassischen angepassten Antithrombosestrümpfen, perioperativ eine Wadenpumpe und innerhalb von 4 Wochen nach dem Eingriff mit Erfolg orale Medikamente ein. Dafür entfallen die von Vielen als lästig empfundenen Heparin-Bauchspritzen.

Die in Einzelfällen auftretenden Verkalkungen um die Hüftoperation können durch die Gabe eines nicht-steroidalen Antiphlogistikums (z.B. Indomethacin) für 4 Wochen noch weiter reduziert werden. Eine alternative Röntgenbestrahlung wird von uns nicht favorisiert.

Trotz dem aufgezeigten – seien Sie nicht zu sehr besorgt. Gesamthaft gesehen ist das Einsetzen eines Kunstgelenkes in der Hüfte ein standardisierter Eingriff, der mit höchster Wahrscheinlichkeit komplikationslos abläuft und ein gutes Resultat ergeben wird. Eine dementsprechend positive und optimistische Haltung Ihrerseits sowie der Wille an der Nachbehandlung aktiv mitzuarbeiten, trägt viel zum guten Gelingen bei.

## Fazit

Dies scheint eine recht lange Liste von Komplikationen zu sein, tatsächlich treten diese nur sehr selten auf und die minimalinvasive Technik kann diese bei richtiger Indikationsstellung noch weiter reduzieren. Die meisten Patienten können von den in dieser Broschüre genannten Methoden profitieren und eine deutliche Verbesserung ihrer Lebensqualität erreichen.

Vielleicht können Sie dann auch wieder Ihren alten Aktivitäten nachgehen, wie das Ehepaar auf dem Bild rechts oben. Nach der Implantation einer minimalinvasiven Hüfte bei dem Patienten war es ihm wieder möglich, den Kilimandscharo in Tansania zu erklimmen und sich damit einen Lebenstraum zu erfüllen.



Sollten sich dennoch irgendwelche Komplikationen einstellen, sind wir selbstverständlich während der gesamten Behandlung für Sie verfügbar.



PD Dr. med. Jonas Gehr



Dr. med. Andreas Langenbach

Das Zentrum für Orthopädie,  
Neuro- und Unfallchirurgie im:

Metropol Medical Center Nürnberg  
Virnsberger Straße 75 · 90431 Nürnberg  
Telefon +49 (0)911 99904 400

Metropol Medical Center Erlangen-Spardorf  
Buckenhofer Straße 4 · 91080 Spardorf  
Telefon +49 (0)9131 8119880

Carré Fürther Freiheit  
Gustav-Schickedanz-Straße 2 · 90762 Fürth  
Telefon +49 (0)911 772897

[www.orthopaedie-neurochirurgie.com](http://www.orthopaedie-neurochirurgie.com)





[www.orthopaedie-neurochirurgie.com](http://www.orthopaedie-neurochirurgie.com)